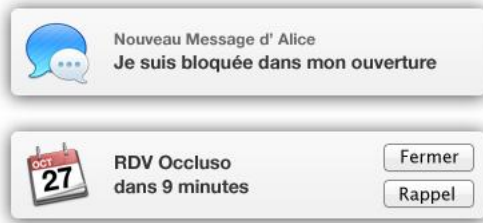

## [Les Orthèses de Contention Articulaires](#)

Catégorie : [Parlons ortho](#)

Publié par elisa le 30-Aug-2013 10:30



Les troubles temporo-mandibulaires peuvent être séparés en 2 catégories : les troubles d'origine articulaire et d'origine musculaire, les troubles musculaires étant plus communs que les troubles articulaires.

Généralement, le traitement des Troubles Tempo-Mandibulaires bénéficie d'un traitement par orthèse. Les orthèses les plus courantes et les plus étudiées à ce jour sont les orthèses dites de "libération occlusale" ou de "stabilisation" (en anglais stabilisation splint ou Michigan splint) et les orthèses de repositionnement articulaire (en anglais anterior repositioning appliances ou mandibular repositioning splint). Ces deux types d'orthèses peuvent être placés soit à la mandibule, soit au maxillaire. L'orthèse de repositionnement antérieure donne de meilleurs résultats que l'orthèse de stabilisation, tant sur le plan des douleurs articulaires et musculaires que sur le plan des blocages et bruits articulaires de l'ATM. (Fricton et coll. 2010 - Madani et coll. 2011)

## Les orthèses de repositionnement mandibulaires (ORM)

Pour Simmons (2005), ces orthèses repositionnent la mandibule et le condyle dans une position antérieure dans le but d'améliorer la relation condylo-discale et la biomécanique de l'articulation. Suivant les auteurs, elles prennent le nom de "orthèses orthopédiques de repositionnement mandibulaires" ; "orthèses de

positionnement antérieur” et de “orthèses de repositionnement discal”. L’indication principale de ces thérapeutiques d’avancée mandibulaire est appliquée au traitement des déplacements discaux réductibles (ou luxations discales réductibles) douloureux ou associés à des luxation discales intermittentes.

Dans sa conception initiale, l’orthèse recouvre l’ensemble de l’arcade dentaire maxillaire ou mandibulaire. Elle présente sur la surface occlusale des indentations permettant l’engrenement des dents opposées dans une position antérieure, dite “position corrigée”. Ainsi, lors de la fermeture, la mandibule est guidée dans une position thérapeutique, restituant une relation condylo discale fonctionnelle. Toutes les études rapportent une amélioration et une disparition des signes et des symptômes supérieures aux différentes orthèses, en particulier à l’orthèse de stabilisation. (Zamburlini-Austin ;1991)

## Inconvénients et limites des ORM

La recommandation classique pour l’ORM est un port permanent. Les conséquences à long terme ne sont pas neutres sur l’occlusion. Une béance postérieure apparaît en quelques semaines. La nécessité de réduire cette disclusion implique un traitement occlusal secondaire par des moyens orthodontiques, prothétiques, voire chirurgicaux. De sérieux doutes sont apparus sur la réalisation des objectifs de traitement (Zamburini-Austin 1991). Alors que les signes cliniques et les symptômes ont bien disparus, la recapture effective du disque reste incertaine. (Kurita 2001, Eberhart 2002). Aujourd’hui, les indications de cette thérapeutique, incertaine et complexe se sont considérablement réduites.

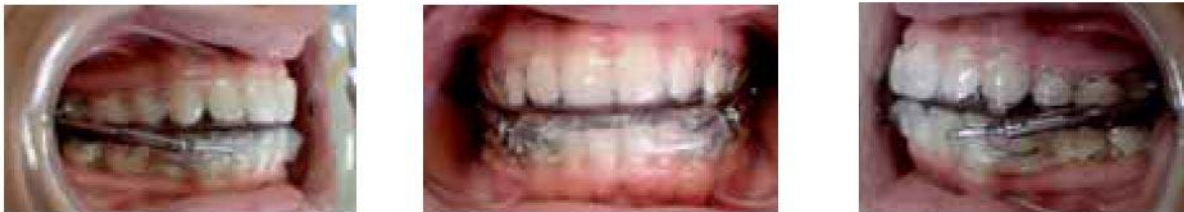## Nouvelles stratégies pour l’ORM

Afin de réduire les effets iatrogènes de l’ORM, devant le peu de résultats anatomiques sur l’ATM et surtout les récurrences des procédés de stabilisation occlusaux, très tôt, des auteurs ont préconisé des stratégies différentes. Pour Okesson (1988) la stabilité des résultats (sur les douleurs et bruits articulaires) est maintenue grâce à un retour progressif vers la position en OIM initiale par une réduction graduée de l’orthèse. D’autres auteurs (Sbordone ; 1993- Conti 2005) se sont limités à un port nocturne uniquement : les résultats sont comparables à un port permanent. Afin de limiter l’inconfort et le maintien de la position durant le sommeil, certains ont utilisé des bielles de type “Herbst” sur des gouttières occlusales avec des résultats encourageants. (Summer 1997) Enfin les dernières études portant sur les effets des Orthèses d’Avancée Mandibulaire appliquées aux traitements des apnées du sommeil indiquent un effet thérapeutique significatif sur le bruxisme, les douleurs et les bruits articulaires. (Franco et coll. 2005- Rompré et

coll. 2006)

## La solution de la “contention articulaire”

A la lumière des résultats de ces études et des différentes thérapeutiques, des auteurs montrent donc que la possibilité de “recapture discale” par les orthèses de repositionnement existe mais est incertaine, alors que les signes et les symptômes disparaissent malgré tout. Le patient retrouve sa fonction avec une stabilité anatomique. Il s’agit donc de contenir l’articulation dans une position thérapeutique ; antalgique et décompressive ; favorisant la récupération. La thèse la plus défendue aujourd’hui est un port à court terme d’une orthèse d’avancée mandibulaire.



La capacité de remodelage articulaire est actuellement mieux connue. L’orthèse d’avancée mandibulaire, en dégageant l’articulation des contraintes postérieures, permettrait la cicatrisation des tissus rétrodiscaux en favorisant un remodelage du cartilage, voire un “néodisque”. Contrairement à ce que pensaient les auteurs auparavant, le disque n’est pas (ou peu) recapturé par les orthèses de positionnement antérieur. Le condyle va s’articuler avec les tissus rétrodiscaux qui se sont adaptés, alors que le disque est toujours positionné antérieurement, il sera remodelé et progressivement réduit dans sa partie antérieure. Il est préférable de porter l’orthèse uniquement la nuit, d’autant que la fonction diurne sans orthèse semble stimuler la réponse fibreuse des tissus rétro discaux.

## L’orthèse de contention articulaire (OCA)

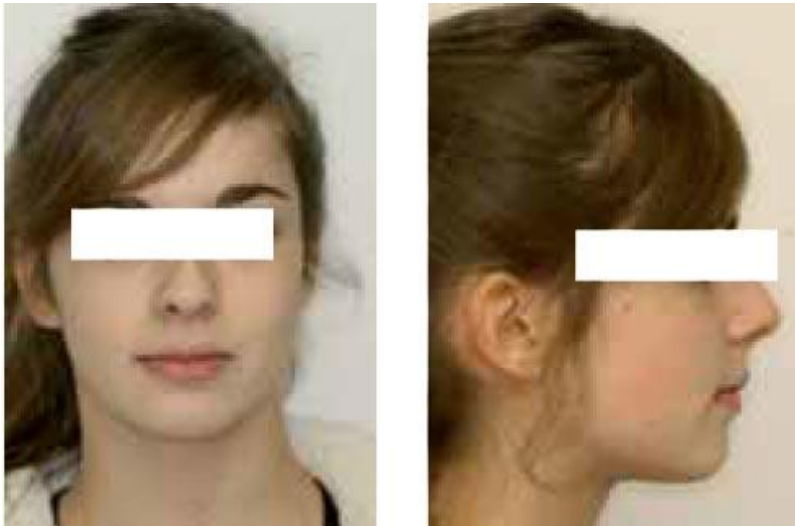

Fig 1: Melle Lucie P. 16 ans, se présente à la consultation pour des douleurs et blocages de la mandibule.

Directement inspirée des Orthèses d'avancée Mandibulaire appliquées aux syndrômes d'apnées du sommeil, l'OCA se compose de deux gouttières. Les attelles latérales non coulissantes maintiennent une légère propulsion (entre deux et trois mm). Elles sont réglables et ajustables par les tiges filetées bilatérales. Son action permet une immobilisation douce car un degré de liberté est permis, en maintenant une véritable décompression des ATM. Ce dispositif permet de contenir efficacement la position avancée durant le sommeil. L'orthèse maxillaire est conçue sur les critères d'une orthèse de "libération occlusale". Elle peut se désolidariser de la gouttière mandibulaire pour la deuxième phase du traitement, lors du retrait progressif de l'OCA. Tous les effets hyatrogènes sont contrôlés : les gouttières mandibulaires et maxillaires recouvrent et maintiennent les deux arcades, prévenant tout déplacement dentaire secondaire. La propulsion, très limitée ( 2 à 3 mm) ne peut provoquer de modification dento-alvéolaires. L'immobilisation est confortable et douce : les bielles permettent un léger mouvement physiologique de l'articulation.

Cas clinique : traitement d'une luxation discale par l'orthèse de contention articulaire : l'OCA

## L'entretien initial

The form is titled "DOLÉANCES - HANDICAP". It contains several sections: "ANAMNÈSE" with fields for patient name, date, and age; "SYMPTÔMES" with a list of symptoms and a graph showing a trend; "DIAGNOSTIC" with fields for diagnosis and date; and "PLAN FONCTIONNEL" with diagrams of the jaw and teeth. The form is filled with handwritten text and diagrams.

Fig 2 : Fiche clinique support de l'entretien

L'entretien est l'étape clé de la consultation. Son objectif est de déterminer le motif de la consultation, de connaître le contexte médical de la patiente, l'historique de ses traitements et de caractériser la douleur ou le handicap. C'est la première étape pour établir le diagnostic. Le but de l'entretien est de déterminer la nature de la douleur, elle permet également au patient de comprendre les relations de sa douleur avec la tension musculaire et le stress dans le cas plus complexe d'un "trouble douloureux".

Le motif de consultation : Melle P. consulte le 5 octobre 2011 pour une douleur aiguë à l'ATM droite et une limitation de l'ouverture buccale.

La douleur est décrite comme une sensation de "tirage" par la patiente. Elle présente un niveau de handicap important, par ses limitations des mouvements d'ouverture, et pour la mastication. Les douleurs ont débutées il y a 3 mois, accompagnées de bruits articulaires décrits en termes de "craquement" à l'ouverture buccale. Depuis un mois, les douleurs se sont intensifiées avec une ouverture buccale de plus en plus limitée. La santé générale est bonne, la patiente ne présente par ailleurs aucune autre douleur, pas de trouble oculaire, auditif ou de la posture. Elle ne présente pas de douleur, ni de pathologies dentaires.

## La douleur

Les caractéristiques du symptôme douloureux vont nous permettre d'apprécier l'importance des composantes psychosociales et d'effectuer un diagnostic différentiel de la douleur.

Le siège : Elle est notée sur un schéma, en tenant compte des irradiations possibles. La patiente localise la douleur au niveau de la région temporo-mandibulaire droite.

Date et circonstance de survenue : Les douleurs ont débuté il y a trois mois, après la fin du traitement orthodontique. Depuis, elles se sont amplifiées.

L'intensité : Elle est appréciée à l'aide d'une "échelle visuelle analogique" (EVA). L'EVA une ligne horizontale de 10 cm de long. Les deux extrémités de la ligne sont définies par les qualificatifs : 0 = "absence de douleur", et 10 = "douleur la plus forte". Le patient doit pointer une intensité sur la ligne. Lors de cette première consultation la patiente situe l'intensité douloureuse à un niveau 3 sur une échelle de dix. Elle apparaît avec la fonction : lors de l'ouverture et à la mastication.

La fréquence : La patiente décrit une douleur quotidienne

La "qualité" de la douleur : Il s'agit des termes que le patient utilise pour décrire sa douleur. La patiente la définit comme une sensation désagréable, de tiraillement, de type compression, gênante. A ce stade, l'entretien nous permet de déterminer qu'il s'agit d'une douleur purement organique :

Elle se caractérise par une douleur directement liée à la lésion qui la provoque, la douleur apparaît avec la fonction. Le pronostic s'oriente favorablement.

## Recherche de facteurs traumatiques

Les éléments remarquables à souligner sont :

- Un choc au menton subit il y a 6 ans. Les traumatismes directs sont des facteurs de risques associés aux douleurs et dysfonctions de l'appareil manducateur et peuvent être une étiologie possible. Cependant, la relation est plus difficile à établir lorsqu'un décalage temporel important existe entre l'événement et l'apparition des symptômes.
- Un traitement orthodontique qui s'est achevé il y a 6 mois : le traitement orthodontique ne peut être mis en cause. Aucune étude clinique (evidence-based) n'a pu déterminer de corrélation entre un traitement orthodontique et un trouble temporo-mandibulaire. Par ailleurs, d'autres études, sur l'incidence des troubles de l'ATM, ont montré que les adolescents sont particulièrement concernés par ces problèmes. Toutefois, il n'est pas rare de voir apparaître ces troubles à la fin d'un traitement ODF. En effet, durant la phase orthodontique, les patients ont moins tendance à serrer les dents. Cette parafonction peut réapparaître après la dépose des appareillages.
- Un bruxisme : la patiente a conscience de serrer les dents la nuit.

## Recherche de facteurs psychosociaux

Les facteurs psychosociaux (événements de vie stressants) sont des éléments reconnus comme favorisant, déclenchant ou pérennisant les troubles temporo-mandibulaires. L'hyperactivité végétative consécutive à l'état de stress contribue aux tensions musculaires ainsi qu'aux différents types de bruxismes. Les troubles apparaissent à la suite de microtraumatismes répétés, au delà de la capacité adaptative de l'articulation temporo-mandibulaire. Avec l'anxiété et le stress, la perception de la douleur est également augmentée ; on parle alors d'un "trouble douloureux". Le passage au lycée pourrait être un facteur déclencheur. Cela reste un élément ponctuel appelé à disparaître naturellement dans le temps. Dans ce cas il s'agit d'un "trouble douloureux léger".

## L'examen clinique

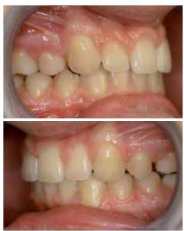

Fig 3 : photographies intrabuccales




Fig 4 : fiche clinique de l'examen musculaire et articulaire

L'examen des signes cliniques consiste en une inspection, palpation et auscultation de l'ensemble temporo-mandibulaire dans le but d'une évaluation fonctionnelle de l'ATM, de la musculature manducatrice et oro-faciale. L'examen des signes cliniques aboutit à préciser la nature du trouble et l'origine de la douleur : un diagnostic positif est un préalable indispensable à toute démarche thérapeutique.

## Le bilan fonctionnel

L'amplitude d'ouverture est de 29 mm , elle est donc fortement limitée (une ouverture "normale" se situe entre 35 et 45mm,). Le mouvement d'ouverture est douloureux.. Le trajet d'ouverture est dévié à droite. Les amplitudes des mouvements mandibulaires : la propulsion est limitée et déviée à droite (6 mm) , la latéralité droite (12 mm) est normale.La latéralité gauche (7mm), est douloureuse et limitée.

Une limitation du trajet articulaire en propulsion est le signe d'un obstacle intra-articulaire. Ici le trajet est limité sur l'ATM droite.

## L'examen articulaire

L'auscultation : Absence de bruits articulaires.

La sensibilité : La palpation de l'articulation droite et gauche est négative. Il n'y a pas de sensibilité articulaire.

Le jeu articulaire : Lors de l'examen de l'articulation droite de notre patiente, nous observons une limitation de la translation.

Le diagnostic d'une luxation discale droite est confirmé.

## L'examen musculaire



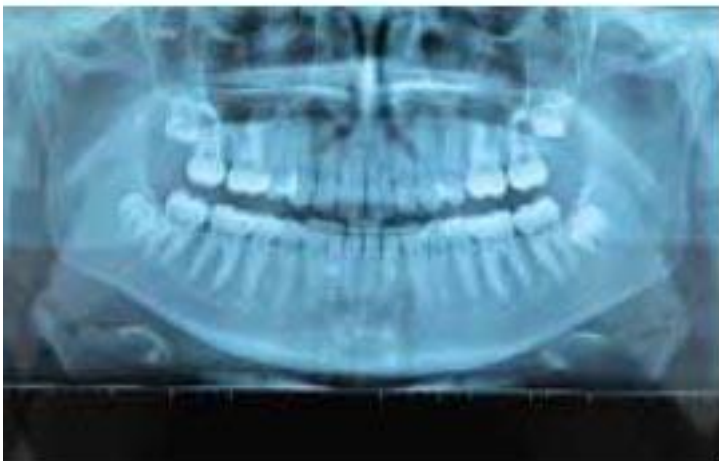
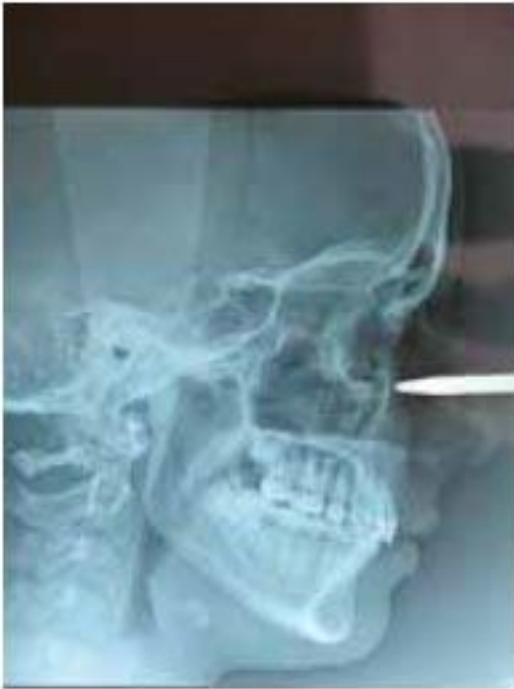
Fig 5 : Radiographies

**Sensibilité :** La palpation profonde des muscles élévateurs a pour objet la recherche de douleurs, de raideurs musculaires, de « bandes tendues » douloureuses. Une douleur à la palpation du masséter profond droit et du masseter superficiel droit apparaît à la palpation.

**Synchronisme et symétrie :** La palpation superficielle et bilatérale permet d'apprécier l'asynchronisme des contractions des muscles symétriques, l'asymétrie de volume. L'examen révèle une légère asynchronie à la fermeture des masséters profonds

## Le diagnostic

Le diagnostic d'un TTM se compose de trois volets : La douleur, l'articulation, les muscles.

### Diagnostic de la douleur

- Un "trouble douloureux léger" : la douleur apparaît dans un contexte de stress scolaire. L'origine du stress est reconnue par la patiente. Le pronostic est favorable car la situation est identifiée et peut trouver une solution naturellement.
- Des douleurs aiguës organiques : Un spasme du masséter profond droit, Une myalgie du masseter superficiel droit.

### Diagnostic articulaire

Une luxation discale irréductible: La luxation discale droite est dépistée par un trajet d'ouverture limité et dévié lors de la propulsion mandibulaire. Le diagnostic est confirmé lors de l'examen du jeu articulaire. Un obstacle à la translation du condyle mandibulaire droit est détecté. Lors d'une luxation discale irréductible aiguë, le disque est "déplacé" ou déformé en avant de la tête condylienne. Il n'est plus pris en charge par la tête à l'ouverture buccale. Il n'y a pas de claquement. La douleur et la limitation de l'ouverture buccale prédominent la symptomatologie. En effet, le mouvement du condyle mandibulaire de l'articulation pathologique est très limité, lors du passage au stade irréductible, à cause de l'obstacle constitué par la position antérieure du disque. Une lésion du ligament postérieur est souvent associée au déplacement discal, provoquant une inflammation intra articulaire ou « capsulite »

### Diagnostic musculaire

- Un Myospasme (réflexe d'éclissage) : Le réflexe d'éclissage ou myospasme du masseter profond droit est une réaction de rigidité musculaire. Il tend à protéger l'articulation par une immobilisation réflexe. Il se traduit essentiellement par des douleurs musculaires accompagnées d'une limitation de l'ouverture buccale.
- Une Myalgie : La douleur musculaire du masseter superficiel peut avoir deux origines. Elle peut être liée à un excès fonctionnel ou associée au réflexe d'éclissage du masseter profond.

#### Hypothèses étio-pathogéniques :

L'articulation aurait pu subir un choc lors du traumatisme de la mâchoire évoqué plus haut. Un épisode de recrudescence de bruxisme lié au stress, amplifié par le retrait de l'appareillage peut être le facteur déclenchant. Le réflexe d'éclissage est un effet secondaire de la luxation discale. Il permet une immobilisation réflexe de l'articulation.

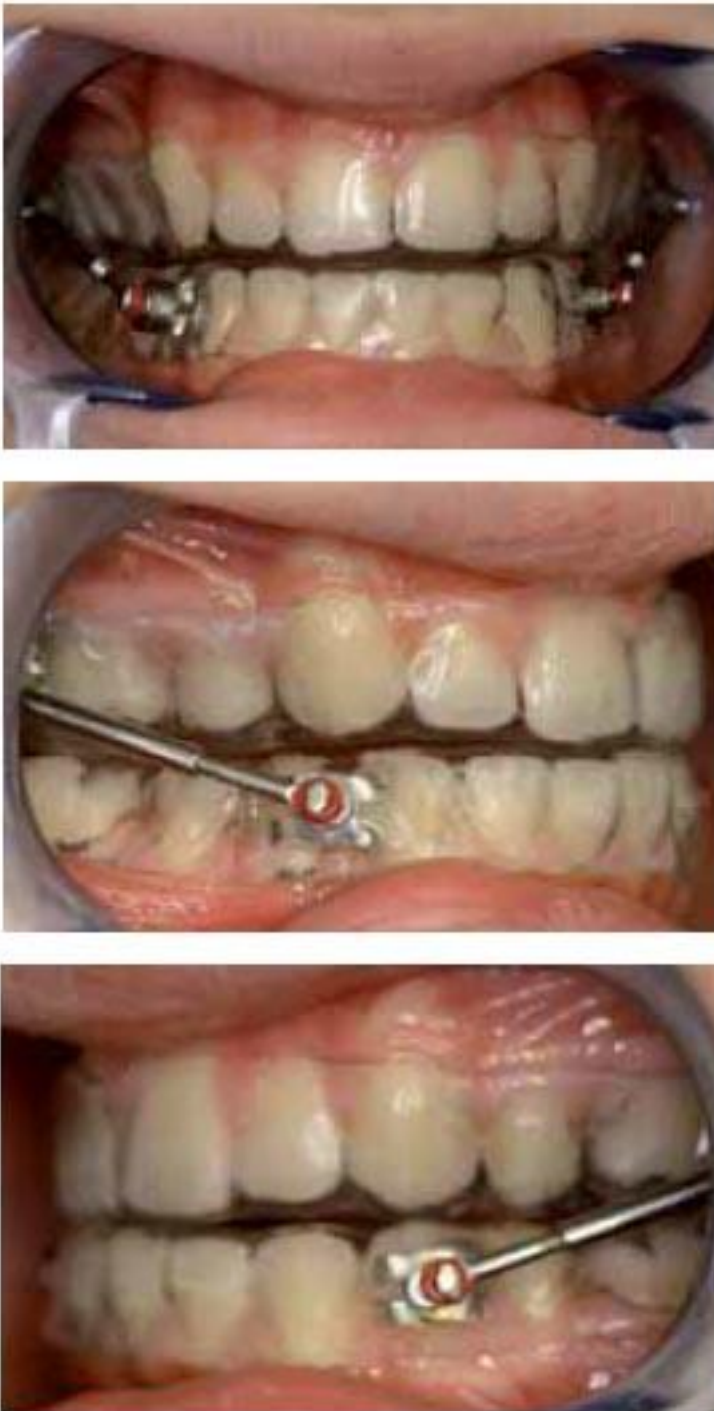

Fig 6 : L'orthèse de contention articulaire (OCA) : elle se compose de deux gouttières. Les attelles latérales maintiennent une légère propulsion (entre deux et trois mm). Elles sont réglables et ajustables par les tiges filetées bilatérales. Son action permet une immobilisation et une véritable décompression des ATM. L'orthèse maxillaire est conçue sur les critères d'une orthèse de "libération occlusale ". Elle peut se désolidariser de la gouttière mandibulaire pour la deuxième phase du traitement. **Le traitement**

L'approche thérapeutique actuelle est une véritable orthopédie temporo-mandibulaire, dans le sens médical du terme. Il s'agit avant tout de traiter la douleur et le handicap, rétablir la fonction et prévenir la récurrence. La stratégie de traitement consiste à traiter la douleur par une pharmacothérapie et une immobilisation de l'articulation pour une mise au repos. L'immobilisation totale de la mandibule étant impossible, la mise au repos sera effectuée par le port d'une Orthèse de Contention Articulaire (OCA) en port nocturne, et par une ergothérapie pour la modification des comportements diurnes. [Des exercices de rééducation](#) complètent la thérapeutique.

## Traitement de la douleur musculaire

La douleur étant modérée nous conseillons une prise d'antalgiques à la demande. Lors de cette séance, nous complétons la prescription pour des examens complémentaires : panoramique, et radio des ATM.

## Le traitement du trouble articulaire et la stabilisation

Différents moyens thérapeutiques sont utilisés :

- Une ergothérapie qui débute par une prise de conscience des parafunctions telles que le bruxisme ou le serrement des mâchoires dans la journée et des conseils comportementaux visant à ménager la mandibule (éviter les chewing-gum et les aliments trop durs...). Une application locale de chaleur humide pour la douleur musculaire ou de glace pour l'inflammation articulaire sont conseillés.
- La rééducation fonctionnelle est réalisée par des [exercices d'entraînement articulaire et musculaire](#). Les exercices actifs sont à effectuer avec circonspection, de façon contrôlée et le plus délicatement possible pour ne pas accentuer l'inflammation ou la douleur.
- Une orthèse de contention articulaire (OCA): Les indications des orthèses OCA dans le traitement des troubles temporo-mandibulaires sont multiples : décompression, immobilisation de l'articulation, ainsi qu'une réduction de l'activité des muscles masticateurs.

L'objectif thérapeutique de cette orthèse est de libérer l'articulation des contraintes postérieures et lui permettre une régénérescence. Le positionnement antérieur modifie également l'activité musculaire. Elle doit être portée 8 à 10 heures par 24 heures, de préférence la nuit. Il s'agit d'une gouttière transitoire, elle est portée au maximum pendant 6 mois. Nous ne recherchons pas une nouvelle position à stabiliser, mais à dégager temporairement l'articulation de ses contraintes habituelles.

## Les étapes du traitement

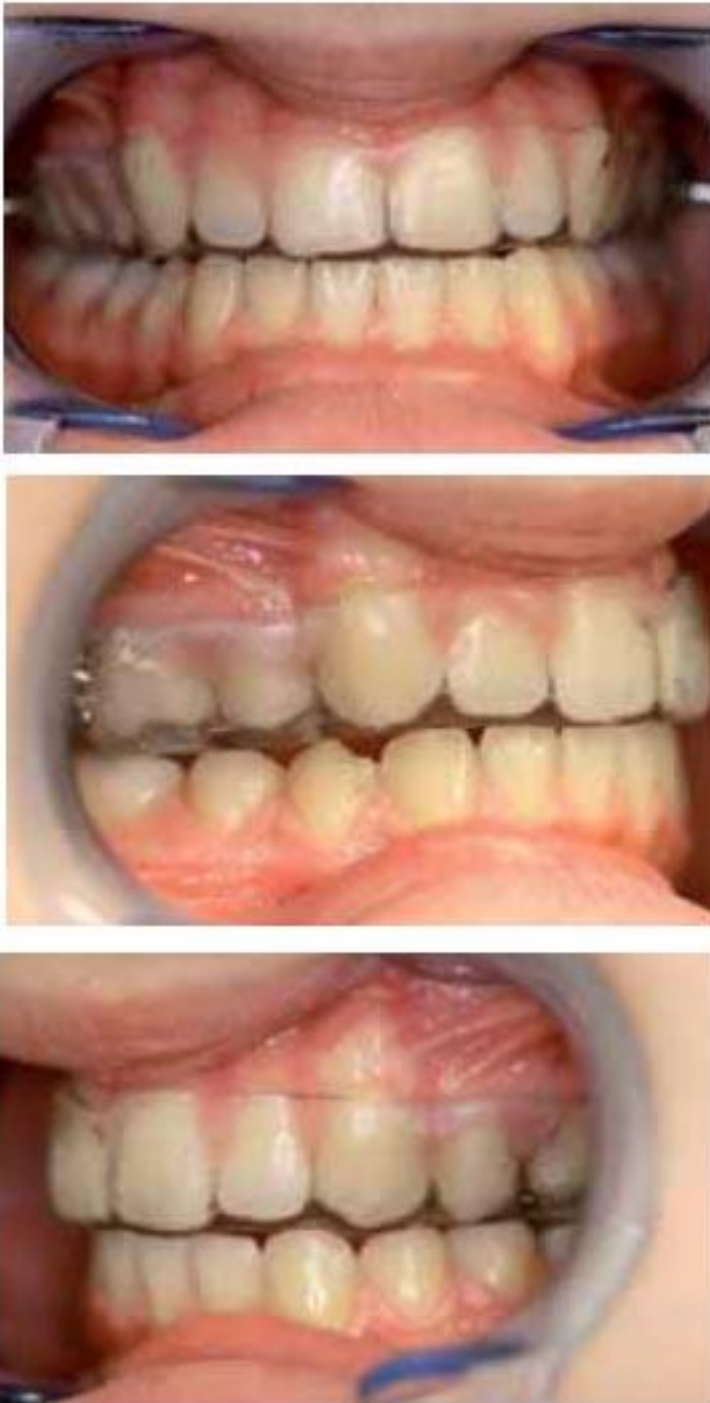

Fig 7 : La gouttière maxillaire est désolidarisée pour devenir une simple orthèse de stabilisation, dans la deuxième étape du traitement.

Après la pose de l'orthèse et la prescription des exercices de rééducation fonctionnelle, la patiente sera revue régulièrement pour suivre l'évolution et la résolution du dysfonctionnement. Lors de ces consultations nous évaluons à chaque séance l'évolution de la douleur et du handicap sur l'échelle analogique. Nous observons également les amplitudes des mouvements mandibulaires. Les conseils

comportementaux sont renouvelés et nous nous assurerons du port régulier de l'orthèse ainsi que de la réalisation des exercices.

Le 5/10/2011 : avant la pose de l'OCA, la patiente perçoit une douleur (EVA modérée, l'ouverture est limitée à 29 mm).

Le 6/12/2011 : environ deux mois de port de l'OCA régulièrement; plus aucune douleur n'est ressentie et la patiente peut à nouveau manger sans douleur. Les amplitudes de mouvements mandibulaires sont améliorés, l'ouverture est de 35mm. La patiente doit continuer ses exercices d'étirements et sera revue dans un mois et demi pour un contrôle.

Le 18/01/2012 : L'OCA est portée régulièrement, les exercices sont moyennement suivis. Aucune douleur n'a été ressentie depuis le précédent rendez-vous.

L'ouverture est de 45mm.

Le 14/03/2012 : l'ouverture est de 48 mm. L'examen clinique constate la disparition de la limitation articulaire. La partie inférieure de l'OCA est désolidarisée celle-ci se transforme en orthèse maxillaire de stabilisation. Elle sera portée pendant le sommeil, pour une durée de trois mois.

Le 26/03/2013 : la patiente est revue pour un bilan post thérapeutique. Aucun symptôme n'est signalé depuis l'arrêt du port de l'OCA/

## BIBLIOGRAPHIE

- Ash, M. M., Jr and Ramfjord, S. P. (1998). Reflections on the Michigan Splint and Other Intraocclusal Devices. *J. Mich. Dent. Assoc.* 80, 32-5, 41-6.
- Brown, D. T. and Gaudet, E. L., Jr. (2002). Temporomandibular Disorder Treatment Outcomes: Second Report of a Large-Scale Prospective Clinical Study. *Cranio* 20, 244-253.
- Chiba, M. and Echigo, S. (2005). Longitudinal MRI Follow-Up of Temporomandibular Joint Internal Derangement with Closed Lock After Successful Disk Reduction with Mandibular Manipulation. *Dentomaxillofac. Radiol.* 34, 106-111.
- Conti PC, Miranda JE, Conti AC, Pegoraro LF, Araújo Cdos R. (2005). Partial time use of anterior repositioning splints in the management of TMJ pain and dysfunction: a one-year controlled study. *J Appl Oral Sci.* 2005 Dec;13(4):345-50.
- Dao, T. T. and Lavigne, G. J. (1998). Oral Splints: The Crutches for Temporomandibular Disorders and Bruxism? *Crit. Rev. Oral Biol. Med.* 9, 345-361.
- Davies, S. J. and Gray, R. J. (1997). The Pattern of Splint Usage in the Management of Two Common Temporomandibular Disorders. Part III: Long-Term Follow-Up in an Assessment of Splint Therapy in the Management of Disc Displacement with Reduction and Pain Dysfunction Syndrome. *Br. Dent. J.* 183, 279-283.



- Eberhard, D., Bantleon, H. P. and Steger, W. (2002). The Efficacy of Anterior Repositioning Splint Therapy Studied by Magnetic Resonance Imaging. *Eur. J. Orthod.* 24, 343-352.
- Franco L, Rompre PH, de Grandmont P, Abe S, Lavigne GJ. (2005). A mandibular advancement appliance reduces pain and rhythmic masticatory muscle activity in patients with morning headache. *J Orofac Pain.* 2011 Summer;25(3):240-9.
- Friction J, Look JO, Wright E, Alencar FG Jr, Chen H, Lang M, Ouyang W, Velly AM. Systematic review and meta-analysis of randomized controlled trials evaluating intraoral orthopedic appliances for temporomandibular disorders. *J Orofac Pain.* 2010 Summer;24(3):237-54. Review.
- Garino, F., Capurso, U. and Garino, G. B. (2004). The Role of Mandibular Repositioning Splint in the Orthodontic Treatment of Patients with TMJ Dysfunction. *Prog. Orthod.* 5, 44-53.
- Gokalp, H. and Turkkahraman, H. (2000). Changes in Position of the Temporomandibular Joint Disc and Condyle After Disc Repositioning Appliance Therapy: A Functional Examination and Magnetic Resonance Imaging Study. *Angle Orthod.* 70, 400-408.
- Greco, P. M., Vanarsdall, R. L., Jr, Levrini, M. and Read, R. (1999). An Evaluation of Anterior Temporal and Masseter Muscle Activity in Appliance Therapy. *Angle Orthod.* 69, 141-146.
- Guner, D. D., Ozturk, Y. and Sayman, H. B. (2003). Evaluation of the Effects of Functional Orthopaedic Treatment on Temporomandibular Joints with Single-Photon Emission Computerized Tomography. *Eur. J. Orthod.* 25, 9-12.
- Hersek, N., Uzun, G., Cindas, A., Canay, S. and Kutsal, Y. G. (1998). Effect of Anterior Repositioning Splints on the Electromyographic Activities of Masseter and Anterior Temporalis Muscles. *Cranio* 16, 11-16.
- Joondeph, D. R. (1999). Long-Term Stability of Mandibular Orthopedic Repositioning. *Angle Orthod.* 69, 201-209.
- Kuboki, T., Takenami, Y., Orsini, M. G., Maekawa, K., Yamashita, A., Azuma, Y. and Clark, G. T. (1999). Effect of Occlusal Appliances and Clenching on the Internally Deranged TMJ Space. *J. Orofac. Pain* 13, 38-48.
- Kurita, H., Kurashina, K., Baba, H., Ohtsuka, A., Kotani, A. and Kopp, S. (1998). Evaluation of Disk Capture with a Splint Repositioning Appliance: Clinical and Critical Assessment with MR Imaging. *Oral Surg. Oral Med. Oral Pathol. Oral Radiol. Endod.* 85, 377-380.
- Kurita, H., Kurashina, K., Ohtsuka, A. and Kotani, A. (1998). Change of Position of the Temporomandibular Joint Disk with Insertion of a Disk-Repositioning Appliance. *Oral Surg. Oral Med. Oral Pathol. Oral Radiol. Endod.* 85, 142-145.
- Kurita, H., Ohtsuka, A., Kurashina, K. and Kopp, S. (2001). A Study of Factors for Successful Splint Capture of Anteriorly Displaced Temporomandibular Joint Disc with Disc Repositioning Appliance. *J. Oral Rehabil.* 28, 651-657.
- Landry ML, Rompré PH, Manzini C, Guitard F, de Grandmont P, Lavigne GJ. (2006) : Reduction of sleep bruxism using a mandibular advancement device: an experimental controlled study. *Int J Prosthodont.* 2006 Nov-Dec;19(6):549-56. CLINIQUE
- Madani AS, Mirmortazavi A (2011). Comparison of three treatment options for

- painful temporomandibular joint clicking. *J Oral Sci.* 2011 Sep;53(3):349-54.
- Okeson JP (1988). Long-term treatment of disk-interference disorders of the temporomandibular joint with anterior repositioning occlusal splints. *J Prosthet Dent.* 1988 Nov;60(5):611-6
  - Okeson, J. P. (2007). Joint Intracapsular Disorders: Diagnostic and Nonsurgical Management Considerations. *Dent. Clin. North Am.* 51, 85-103, vi.
  - Santacatterina, A., Paoli, M., Peretta, R., Bambace, A. and Beltrame, A. (1998). A Comparison between Horizontal Splint and Repositioning Splint in the Treatment of 'Disc Dislocation with Reduction'. Literature Meta-Analysis. *J. Oral Rehabil.* 25, 81-88.
  - Sbordone L, Barone A, Ramaglia L. (1993). The therapy of anterior disk dislocation in craniomandibular disorders. A clinical case report. *Minerva Stomatol.* 1993 Jun;42(6):295-9
  - Simmons, H. C.,3rd and Board of Directors, American Academy of Craniofacial Pain. (2005). Guidelines for Anterior Repositioning Appliance Therapy for the Management of Craniofacial Pain and TMD. *Cranio* 23, 300-305.
  - Simmons, H. C.,3rd and Gibbs, S. J. (1997). Initial TMJ Disk Recapture with Anterior Repositioning Appliances and Relation to Dental History. *Cranio* 15, 281-295.
  - Simmons, H. C.,3rd and Gibbs, S. J. (2005). Anterior Repositioning Appliance Therapy for TMJ Disorders: Specific Symptoms Relieved and Relationship to Disk Status on MRI. *Cranio* 23, 89-99.
  - Tecco, S., Caputi, S., Tete, S., Orsini, G. and Festa, F. (2006). Intra-Articular and Muscle Symptoms and Subjective Relief during TMJ Internal Derangement Treatment with Maxillary Anterior Repositioning Splint Or SVED and MORA Splints: A Comparison with Untreated Control Subjects. *Cranio* 24, 119-129.
  - Tecco, S., Festa, F., Salini, V., Epifania, E. and D'Attilio, M. (2004). Treatment of Joint Pain and Joint Noises Associated with a Recent TMJ Internal Derangement: A Comparison of an Anterior Repositioning Splint, a Full-Arch Maxillary Stabilization Splint, and an Untreated Control Group. *Cranio* 22, 209-219.
  - Williamson, E. H. (2005). Temporomandibular Dysfunction and Repositioning Splint Therapy. *Prog. Orthod.* 6, 206-213.
  - Williamson, E. H. and Rosenzweig, B. J. (1998). The Treatment of Temporomandibular Disorders through Repositioning Splint Therapy: A Follow-Up Study. *Cranio* 16, 222-225.
  - Yang, D., Han, K. and Zhou, S. (2000). To Probe into the Practicability of using the Jaw Position of Eliminating TMJ Clicks as the Therapeutic Position of Repositioning Splint. *Zhonghua Kou Qiang Yi Xue Za Zhi* 35, 465-466.
  - Yoda, T., Sakamoto, I., Imai, H., Ohashi, K., Hoshi, K., Kusama, M., Kano, A., Mogi, K., Tsukahara, H., Morita, S. et al. (2006). Response of Temporomandibular Joint Intermittent Closed Lock to Different Treatment Modalities: A Multicenter Survey ; *Cranio.* 2006 Apr;24(2):130-6.
  - Summer JD, Westesson PL (1997) ; Mandibular repositioning can be effective in treatment of reducing TMJ disk displacement. A long-term clinical and MR imaging follow-up. *Cranio.* 1997 Apr;15(2):107-20.
  - Zamburlini I, Austin D ; (1991) ; Long-term results of appliance therapies in anterior disk displacement with reduction: a review of the literature. *Cranio.* 1991

Oct;9(4):361-8.